

Aneurisma del tronco comune della coronaria sinistra. Studio scintigrafico, coronarografico e con tomografia computerizzata multistrato

Antonio Medici, Gianni Cecchin, Luca Crespi*, Ruggero Casucci**, Roberto Grassini, Gianluigi Poggio

U.O. di Cardiologia, *U.O. di Radiologia, **U.O. di Medicina Nucleare, Presidio Ospedaliero di Busto Arsizio, Busto Arsizio (VA)

Key words:
Aneurysm; Computed tomography; Coronary angiography; Myocardial scintigraphy.

Aneurysm of the left main coronary artery is rare and is found in 0.1% of angiograms. A case of left main coronary aneurysm with no flow-limiting atherosclerotic coronary disease in a 53-year-old male is reported. In the history only a familial hypercholesterolemia was present. After some episodes of angina at rest and positive troponin, exercise myocardial scintigraphy detected a septal and inferior defect only after stress. Coronary angiography reveals an aneurysmal dilation of the left trunk involving the origin of the left anterior descending and left circumflex coronary arteries, also detected at multislice computed tomography. No intracranial or abdominal aneurysm was associated. The patient was treated medically with anticoagulant medication, low doses of beta-blockers and statins, with no adverse events at 2 and 4 months of follow-up.

(Ital Heart J Suppl 2004; 5 (1): 59-63)

© 2004 CEPI Srl

Ricevuto il 25 settembre 2003; nuova stesura il 21 dicembre 2003; accettato il 22 dicembre 2003.

Per la corrispondenza:

Dr. Antonio Medici
U.O. di Cardiologia
Presidio Ospedaliero di
Busto Arsizio
Via A. da Brescia, 3
21052 Busto Arsizio (VA)
E-mail:
amedici@aobusto.it

Introduzione

L'aneurisma coronarico è una rara patologia, caratterizzata da un'abnorme dilatazione di un segmento localizzato dell'arteria coronaria, diagnosticato accidentalmente durante esame coronarografico o necroscopico. In ampi studi su pazienti consecutivi sottoposti a coronarografia il riscontro di aneurisma coronarico varia dallo 0.3 al 4.9%^{1,2}.

L'aneurisma del tronco comune è un'evenienza molto più rara, evidenziabile in ampie casistiche solo nello 0.1% dei pazienti sottoposti a coronarografia³. Viene solitamente diagnosticato nel corso dell'iter diagnostico della malattia coronarica mediante angiografia coronarica.

Altre metodiche non invasive di imaging coronarico di recente introduzione, come la tomografia computerizzata (TC) multistrato, possono studiare con un'adeguata risoluzione l'anatomia dell'albero coronarico⁴.

Questo lavoro ha l'obiettivo di presentare un caso di aneurisma del tronco comune, non associato ad evidente aterosclerosi coronarica. Dopo riscontro di ischemia miocardica solo mediante scintigrafia miocardica perfusionale da sforzo, si evidenziava una dilatazione aneurismatica sia con esame coronarografico, che con TC multistrato.

Caso clinico

Il paziente è un uomo di 53 anni con anamnesi completamente negativa, tranne che per la presenza di ipercolesterolemia familiare, ricoverato per la comparsa, nei giorni precedenti il ricovero ospedaliero, di episodi di dolore retrosternale costrittivo, insorgente a riposo, con associati sintomi neurovegetativi. L'elettrocardiogramma era normale all'ingresso e nei controlli successivi. Gli enzimi miocardici presentavano valori ai limiti superiori di norma. La troponina I risultava elevata (0.87 ng/ml), mentre la proteina C reattiva era normale. Gli esami bioumorali evidenziavano un'ipercolesterolemia totale ed LDL, con la frazione HDL ai limiti inferiori di norma.

Nulla di significativo alla radiografia del torace. L'obiettività fisica era perfettamente negativa. L'ecocardiogramma trans toracico mostrava reperti di normalità.

Asintomatico dall'ingresso, dopo 48 ore veniva eseguita una scintigrafia miocardica perfusionale da sforzo e a riposo con Tc-99m sestamibi (Fig. 1), che documentava nelle acquisizioni dopo sforzo un moderato deficit perfusorio in sede settale basale ed inferiore e regressione quasi completa del difetto perfusorio nelle immagini a riposo.

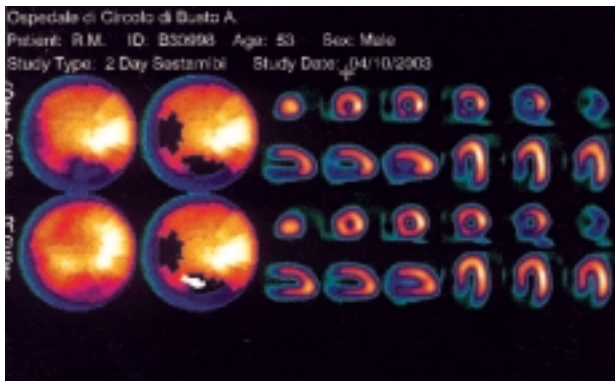


Figura 1. Tomoscintigrafia miocardica con 99m-Tc sestamibi. Mappe polari e sezioni tomografiche in asse corto, asse lungo orizzontale e verticale da sforzo (Stress) e a riposo (Rest). Presenza di difetto di perfusione transitorio settale basale ed inferiore.

L'elettrocardiogramma da sforzo massimale, eseguito in concomitanza alla scintigrafia miocardica, risultava negativo per modificazioni elettrocardiografiche e per sintomi.

L'esame coronarografico (Fig. 2) evidenziava un aneurisma del tratto medio e distale del tronco comune della coronaria sinistra con dimensioni di 20 × 13 mm, coinvolgente l'origine dei rami discendente anteriore e circonflesso. I restanti rami coronarici erano indenni da stenosi critiche o da dilatazioni aneurismatiche. Alla ventricolografia sinistra la cinetica segmentaria era conservata, con frazione di eiezione del ventricolo sinistro pari al 64%.

La TC multistrato (16 strati) del cuore, con acquisizione dinamica di immagini mediante "gating" elettrocardiografico, dopo iniezione di mezzo di contrasto (Fig. 3), presentava nello studio dell'albero coronarico un regolare tratto prossimale del tronco comune che, nella

porzione medio-distale, evidenziava dilatazione aneurismatica con interessamento del tratto prossimale del ramo circonflesso e discendente anteriore. Non alterazioni a livello dei restanti rami coronarici. Normale risultava la conformazione del bulbo aortico e dell'aorta ascendente.

Veniva successivamente eseguita angio-TC del circolo cerebrale e addominale, risultate entrambe normali. La ricerca di reperti biumorali diagnostici per flogosi o per collagenopatia risultava negativa.

Il paziente veniva dimesso in terapia con dicumarolici, basso dosaggio di betabloccante (metoprololo 25 mg bid) e con statine a pieno dosaggio. Il follow-up clinico a 2 e a 4 mesi è risultato negativo.

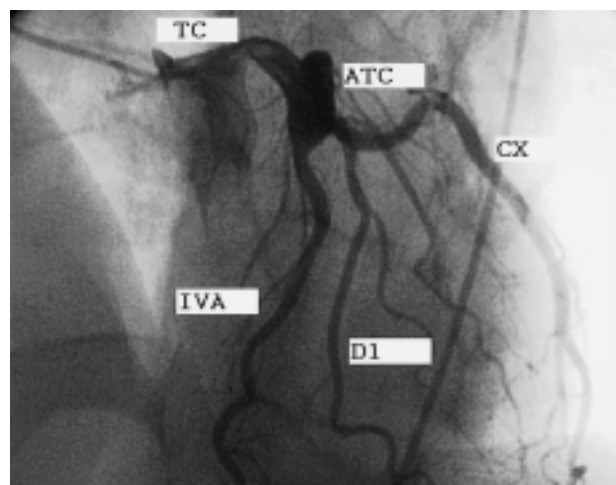
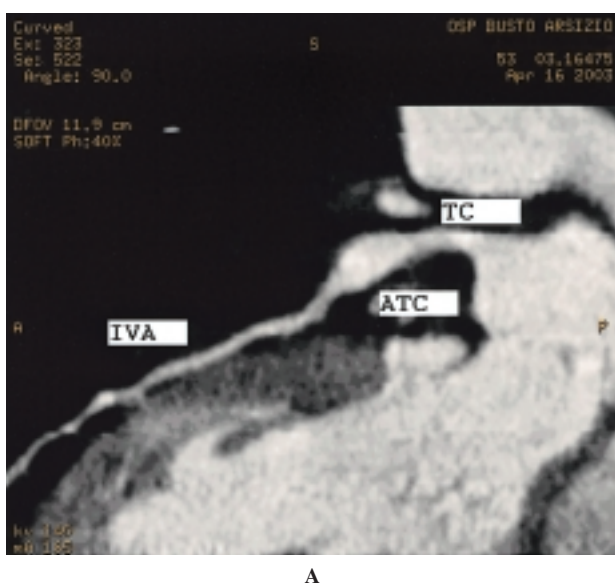
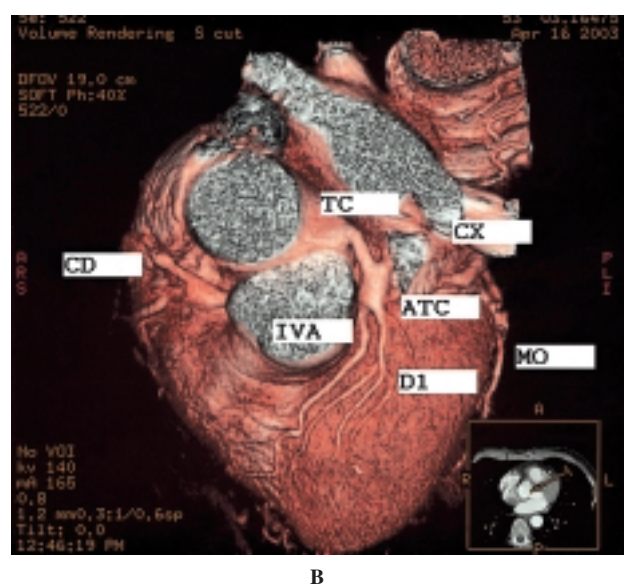


Figura 2. Coronarografia: evidenza di aneurisma medio-distale del tronco comune e di restanti rami angiograficamente indenni. ATC = aneurisma del tronco comune; CX = arteria circonflessa; D1 = primo diagonale; IVA = arteria interventricolare anteriore; TC = tronco comune.



A



B

Figura 3. Tomografia computerizzata multistrato. A: ricostruzione planare curva lungo il decorso dell'arteria interventricolare anteriore (IVA), con evidenza di aneurisma del tronco comune (ATC). B: ricostruzione tridimensionale con evidenza dei tre rami coronarici. CD = coronaria destra; CX = arteria circonflessa; D1 = primo diagonale; MO = margine ottuso; TC = tronco comune.

Discussione

Le prime descrizioni di un aneurisma dell'arteria coronaria furono prodotte *post-mortem* da Morgagni⁵ nel 1761 e successivamente da Bourgon⁶ nel 1812.

Lo sviluppo dell'angiografia coronarica rese possibile la diagnosi *in vivo*. Dopo la prima descrizione di Bjork⁷ nel 1966, si deve a Markis et al.⁸ il primo studio prospettico sull'ectasia coronarica e una sua classificazione.

Nel maggior numero dei lavori l'incidenza di aneurisma coronarico varia dallo 0.3 al 4.9%. La più ampia revisione fu prodotta dal registro del Coronary Artery Surgery Study (CASS) che, su un totale di 20 087 pazienti studiati, riscontrò un aneurisma coronarico in 987 pazienti (pari al 4.9%). La dilatazione aneurismatica coinvolgeva in ordine per frequenza: il segmento prossimale e medio della coronaria destra, la discendente anteriore prossimale e la circonflessa, con una prevalenza nel sesso maschile. In quest'ampia casistica nessun caso di aneurisma del tronco comune è stato evidenziato¹⁶. Topaz et al.³, analizzando un database di 20 332 angiografie coronariche, hanno riscontrato 22 casi, pari allo 0.1%, con aneurisma del tronco comune.

Una differenziazione va posta tra la definizione di ectasia e di aneurisma coronarico. L'aneurisma è definibile come un'abnorme dilatazione spazialmente delimitata, di forma sferica o sacculare. L'ectasia coronarica è di forma fusiforme ed interessa un ampio tratto della coronaria; l'aneurisma fusiforme è classificabile come ectasia⁹. Inoltre, dal punto di vista operativo, l'aneurisma coronarico viene definito come una dilatazione coronarica > 1.5 volte il diametro della coronaria adiacente¹⁰ e, nel caso di coinvolgimento del tronco comune, come una dilatazione di 1.5 volte la più ampia arteria coronarica del paziente in esame^{1,2,10}. Un criterio più restrittivo caratterizza l'aneurisma del tronco comune come una dilatazione ≥ 2 volte il diametro del vaso coronarico più ampio o a ≥ 3 volte il diametro di un catetere standard per coronarografia¹¹.

La causa più comune di aneurisma coronarico pare essere l'aterosclerosi coronarica^{1,2,12}. Nell'aneurisma del tronco comune è usuale riscontrare una malattia coronarica multivasale^{3,13}, spesso con severe ostruzioni adiacenti all'aneurisma stesso⁹, talora con interessamento delle coronarie sottostanti o della biforcazione¹⁴. Una componente essenziale nella formazione dell'aneurisma è un'alterata tonaca media, con erosione, ulcerazione ed emorragia dovuta all'estensione del processo aterosclerotico che colpisce l'intima¹⁵.

Un'altra causa, frequente in età pediatrica, è la malattia di Kawasaki, caratterizzata da aneurismi multipli, diffusi, talora reversibili e da presenza di calcificazioni e di circoli collaterali; il tronco comune può essere più frequentemente interessato rispetto ai pazienti con aneurisma coronarico aterosclerotico (42 vs 4%)¹⁶. Cause meno frequenti comprendono: traumi, periarterite nodosa, lupus eritematoso sistemico, malattia di

Takayasu, anomalie congenite, sindrome di Marfan, lue e micosi.

Di interesse sono le forme aneurismatiche conseguenti a terapia coronarica interventistica (angioplastica, aterectomia direzionale)^{17,18}, verosimilmente in potenziale incremento per il crescente numero di procedure eseguite e per la maggior invasività anche nelle patologie coronariche più complesse. Le procedure di interventistica coronarica generalmente producono un danno intimale e comunemente rottura della media.

Suggestivo è, inoltre, il meccanismo di alcuni erbicidi (acido tricloro- e diclorofenossiacetico), che possono determinare, a livello dell'interstizio coronarico, elevazione di acetilcolina, potente stimolatore dell'ossido nitrico, con conseguente rilasciamento della muscolatura liscia vascolare¹⁹. L'associazione tra prolungata esposizione ad erbicidi ed ectasia coronarica fu riscontrata in un lavoro retrospettivo su giovani uomini australiani sopravvissuti ad infarto miocardico, studio riferito in una rassegna sull'ectasia coronarica¹⁹.

In soggetti con ipercolesterolemia familiare, un'ectasia coronarica fu riscontrata nel 15% dei soggetti studiati, con maggior prevalenza nel sesso maschile rispetto al 2.5% del gruppo di controllo ($p < 0.001$), analogo per distribuzione di età e sesso²⁰.

L'aneurisma coronarico può presentarsi clinicamente come sindrome coronarica acuta o come reperto coronarografico occasionale. La trombosi, risultante dalla stasi ematica intra-aneurismatica per trasformazione del flusso ematico da laminare in turbolento, e la conseguente embolizzazione distale sono i meccanismi patogenetici ipotizzabili dell'ischemia miocardica acuta e dell'infarto miocardico²¹.

Va, inoltre, ricordato il ruolo che può avere lo spasmo coronarico su coronarie ectasiche nella genesi dell'ischemia miocardica. Questi segmenti coronarici, a seguito del marcato grado di alterazione della media, hanno una capacità vasomotoria limitata; la vasocostrizione interessa le porzioni coronariche adiacenti l'ectasia e meno comunemente il segmento ectasico²².

L'angiografia coronarica rappresenta il *gold standard* nella diagnosi di aneurisma coronarico, fornendoci informazioni sulla forma, le dimensioni, la sede e il numero ed anche evidenziando un'eventuale coronaropatia aterosclerotica associata, mentre la scintigrafia miocardica perfusionale può esser utile nella diagnostica dell'ischemia miocardica.

L'ecocardiogramma transesofageo è un buon metodo per diagnosticare gli aneurismi prossimali della coronaria destra e sinistra²³. La TC a fascio di elettroni e la risonanza magnetica hanno significative limitazioni nello studio delle arterie coronarie e presentano difficoltà di impiego²⁴.

La recente introduzione della TC multistrato a 4 strati permette durante il fermo di un solo atto respiratorio l'esecuzione non invasiva dell'angiografia coronarica con un'elevata velocità di rotazione e sofisticati algoritmi per il "gating" elettrocardiografico retrospettivo⁴ con

possibilità di ricostruzione multiplanare lineare o curva e tridimensionale. La recentissima generazione di scanner multistrato a 16 strati, utilizzata nel caso riportato, ha determinato un ulteriore miglioramento della risoluzione spaziale. Uno dei vantaggi della TC multiplanare consiste, oltre alla velocità di esecuzione, nel poter eseguire un follow-up angiografico non invasivo.

Molto poco si sa sul trattamento dell'aneurisma del tronco comune, che certamente pone problemi clinici, anche per l'importanza della sede anatomica di tale alterazione.

La trombosi è direttamente o indirettamente la causa più frequente di eventi²⁵, per cui viene consigliata una terapia con anticoagulanti e con antiaggreganti; nel caso di instabilità clinica può anche essere utilizzato un trombolitico²⁶.

La presenza di un aneurisma del tronco comune non è un'indicazione elettiva a trattamento cardiocirurgico. Anche se la rottura dell'aneurisma è una complicanza potenziale, ma rara^{2,25}, poiché la prognosi è determinata primariamente da una concomitante coronaropatia ostruttiva², un trattamento chirurgico necessariamente dipende dalla severità delle lesioni coronariche concomitanti o dalle dimensioni dell'aneurisma¹³.

Sono segnalati pazienti trattati di obliterazione percutanea dell'aneurisma del tronco comune mediante stent ricoperti, con eccellente risultato angiografico immediato e nei controlli a distanza^{27,28}.

Va inoltre tenuta presente la possibile associazione tra aneurisma coronarico e aneurismi in altre sedi, sia a livello addominale²⁹, addominale e periferico³⁰ e intracranico³¹; il quadro istopatologico anche nelle sedi extracoronariche è simile ed è caratterizzato da distruzione degli elementi muscoelastici della tonaca media.

Nel paziente in esame non era presente una coronaropatia aterosclerotica stenosante angiograficamente rilevabile. Una trombosi intra-aneurismatica parrebbe la causa dei difetti perfusionali reversibili dimostrati dalla scintigrafia miocardica e della transitoria sindrome anginoso. La malattia di Kawasaki non pareva possibile causa sia per la negatività anamnestica, sia per l'assenza delle caratteristiche coronariche tipiche nell'adulto. In casi analoghi uno studio con ecografia intracoronarica permetterebbe la raccolta di dati morfologici utili per una valutazione eziologica³².

Malattie del collagene, infiammatorie, infettive non erano evidenziabili. Nessun trauma risultava nella storia del paziente.

In base ai dati raccolti nel nostro paziente l'eziologia parrebbe essere congenita. Solo la presenza di ipercolesterolemia familiare sembra essere un fattore pre-disponente.

Riassunto

L'aneurisma del tronco comune della coronaria sinistra è raro e viene riscontrato nello 0.1% degli esami

coronarografici. Viene riportato il caso di un uomo di 53 anni con riscontro di un aneurisma del tronco comune della coronaria sinistra, in assenza di coronaropatia aterosclerotica angiograficamente evidente. Nella storia era presente solo un'ipercolesterolemia familiare. A seguito di isolati episodi di angina a riposo con troponina I positiva, la scintigrafia miocardica perfusionale da sforzo risultava positiva per difetto transitorio settable basale ed inferiore. La coronarografia mostrava una dilatazione aneurismatica del tronco comune coinvolgente l'origine del ramo discendente anteriore e circumflesso; indenni le restanti coronarie. Anche la tomografia computerizzata multistrato permetteva il riscontro dell'aneurisma del tronco comune e dell'albero coronarico. Non si sono evidenziati aneurismi a livello cerebrale o addominale. Il paziente fu trattato con terapia medica con anticoagulanti, basso dosaggio di betablocante e statine, senza riscontro di eventi avversi a 2 e 4 mesi di follow-up clinico.

Parole chiave: Aneurisma; Angiografia coronarica; Scintigrafia miocardica; Tomografia computerizzata.

Bibliografia

1. Hartnell GG, Parnell BM, Pride RB. Coronary artery ectasia: its prevalence and clinical significance in 4993 patients. *Br Heart J* 1985; 54: 392-5.
2. Swaye PS, Fisher LD, Litwin P, et al. Aneurysmal coronary artery disease. *Circulation* 1983; 67: 134-8.
3. Topaz O, Di Sciascio G, Cowley MJ, et al. Angiographic features of left main coronary artery. *Am J Cardiol* 1991; 67: 1139-42.
4. Nieman K, Oudkerk M, Rensing BJ, et al. Coronary angiography with multislice computed tomography. *Lancet* 2001; 357: 599-603.
5. Morgagni GB. De sedibus et causis morborum. Venetus 1761; Tomus primus, Liber II (Epis 27), Art 28.
6. Bourgon M. Observation sur un aneurysm d'une des artères coronaries ou cardiaques accompagné des quelques autres lesions organiques du cœur. *Bibl Med* 1812; 37: 85.
7. Bjork L. Ectasia of the coronary artery. *Radiology* 1966; 87: 33-4.
8. Markis JE, Joffe CD, Cohn PF, Feen DJ, Herman MV, Gorlin R. Clinical significance of coronary artery ectasia. *Am J Cardiol* 1976; 37: 217-22.
9. Tunick PA, Slater J, Kronzon I, Glassman E. Discrete atherosclerotic coronary artery aneurysms: a study of 20 patients. *J Am Coll Cardiol* 1990; 15: 279-82.
10. Syed M, Lesch M. Coronary artery aneurysm: a review. *Prog Cardiovasc Dis* 1997; 40: 77-84.
11. Smith MD, Cowley MJ, Vetrovec GW. Aneurysms of the left main coronary artery: a report of three cases and review of the literature. *Cathet Cardiovasc Diagn* 1984; 10: 583-91.
12. Demopoulos VP, Olympios CD, Fakiolas CN, et al. The natural history of aneurysmal coronary artery disease. *Heart* 1997; 78: 136-41.
13. Abbate A, Patti G, D'Ambrosio A, Di Sciascio G. Left main coronary artery aneurysm: a case report and review of the literature. *Ital Heart J* 2001; 2: 711-4.
14. Rahmatullah SI, Khan IA, Nair VM, Vasavada BC, Sacchi TJ. Bifurcating aneurysm of left main coronary artery in-

- volving left anterior descending and left circumflex arteries. *Angiology* 1999; 50: 417-20.
15. Robinson FC. Aneurysms of the coronary arteries. *Am Heart J* 1985; 109: 129-35.
 16. Robertson T, Fisher L. Prognostic significance of coronary artery aneurysm and ectasia in the Coronary Artery Surgery Study (CASS) registry. *Prog Clin Biol Res* 1987; 250: 325-39.
 17. Hill JA, Margolis JR, Feldman RL, Conti CR, Pepine CJ. Coronary arterial aneurysm formation after balloon angioplasty. *Am J Cardiol* 1983; 52: 261-4.
 18. De Cesare NB, Popma JL, Holmes DR, et al. Clinical angiographic and histologic correlates of ectasia after directional coronary atherectomy. *Am J Cardiol* 1992; 69: 314-9.
 19. Sorrell VL, Davis MJ, Bove AA. Current knowledge and significance of coronary artery ectasia: a chronologic review of the literature, recommendations for treatment, possible etiologies, and future considerations. *Clin Cardiol* 1998; 21: 157-60.
 20. Sudhir K, Ports TA, Amidon TM, et al. Increased prevalence of coronary ectasia in heterozygous familial hypercholesterolemia. *Circulation* 1995; 91: 1375-80.
 21. Caputo M, Madestra N, Bonomo L. Aneurisma del tronco comune della coronaria sinistra. Presentazione di un caso e rassegna della letteratura. *G Ital Cardiol* 1995; 25: 599-604.
 22. Suzuki H, Takeyama Y, Hamazaki Y, et al. Coronary spasm in patients with coronary ectasia. *Cathet Cardiovasc Diagn* 1994; 32: 1-7.
 23. Tunick PA, Slater J, Pasternack P, Kronzon I. Coronary artery aneurysm: a transesophageal echocardiography study. *Am Heart J* 1989; 118: 176-9.
 24. De Feyrer PJ, Nieman K, van Onijen P, Oudkerk M. Non invasive coronary artery imaging with electron beam computed tomography and magnetic resonance imaging. *Heart* 2000; 84: 442-8.
 25. Fareh S, Tabib A, Julie C, Loire R. Large coronary aneurysms. A study of 20 clinical cases in the elderly. *Arch Mal Coeur Vaiss* 1997; 90: 431-8.
 26. La Vecchia L, Bedogni F, Ometto R, Mosele GM, Vincenzi M. Aneurysm of the left main coronary artery without obstructive disease: report of a case presenting with severe unstable angina and treated with systemic thrombolysis. *Cathet Cardiovasc Diagn* 1993; 30: 306-9.
 27. Strozzi M, Ernst A, Banfic L. Obliteration of a left main coronary artery aneurysm with a PTFE-coated stent. *J Invasive Cardiol* 2002; 14: 280-1.
 28. Kareiakes DJ, Broderick TM, Howard WL, Anderson LC, Weber M, Mitts DL. Successful long-term therapy following saphenous vein-covered stent deployment for atherosclerotic coronary aneurysm. *Catheter Cardiovasc Interv* 2002; 55: 100-4.
 29. Nakamizo R, Toda G, Koide Y, Kawahara F, Seto S, Yano K. An unusual case of bilateral coronary artery aneurysms and aortic aneurysms complicated by stenotic lesions. *Jpn Heart J* 2003; 44: 277-84.
 30. La Mendola CL, Culliford AT, Harris LJ, Amendo MT. Multiple aneurysms of the coronary arteries in a patients with systemic aneurysmal disease. *Am J Thorac Surg* 1990; 49: 1009-10.
 31. Ruttimann M, Perez JP, Richard R, Brinquin L, Bonsignour JP. Intracranial aneurysm and coronary ectasia. *Presse Med* 1997; 26: 1141-3.
 32. Eguchi M, Kondoh S, Takagi Y, et al. Giant noninflammatory and nonatherosclerotic coronary arterial aneurysm in the left main trunk assessed by intravascular ultrasound imaging. A case report. *Angiology* 2000; 51: 599-602.